2. 骨軟部領域

1）骨軟部領域における使用経験
――骨盤領域の脆弱性骨折におけるトモシンセシスの有用性について【SONIALVISION safire】

有泉　光子／﨑元　芳大／成田　賢一
福田　健志　東京慈恵会医科大学葛飾医療センター画像診断部
福田　国彦　東京慈恵会医科大学放射線医学講座

当院では，2012年1月より，トモシンセシス撮影が可能な17インチ×17インチ直接変換方式FPD（flat panel detector）搭載X線テレビシステム「SONIALVISION safire」（島津社製）が導入された。FPDを利用したトモシンセシスでは，低被ばく，高精細・高分解能，重なりのない断層画像が得られ，最近，運動器領域に臨床応用されるようになってきている[1)]。骨粗鬆症に合併する脆弱性骨折の診断は重要であるが，骨盤骨の脆弱性骨折は単純X線写真のみでは指摘困難なことが少なくない。そこで，われわれは骨盤骨脆弱性骨折に対して，トモシンセシスの有用性について検討を行っている。本稿では，その中の症例を提示しながら，トモシンセシスの有用性を紹介する。

症例提示

■症例1：右恥骨上枝骨折（図1）

70歳代，女性。自宅で椅子から転落し尻餅をついた後，股関節および足の痛みが出現した。単純X線写真正面像（非表示）では異常所見は指摘できず，単純X線写真右前斜位像で右恥骨上枝下縁に皮質の断裂が疑われる（図1 a）。トモシンセシス正面像では，右恥骨上枝骨折が明瞭に指摘できる（図1 b）。MRI T1強調画像で，右恥骨上枝に骨折線と周囲の骨髄浮腫を認める（図1 c）。

■症例2：多発脆弱性骨盤骨折（図2）

60歳代，女性。誘因なく2か月前から左股関節痛が出現した。最近痛みが強くなり，歩行困難となった。単純X線写真正面像では，左恥骨下枝に仮骨を生じた陳旧性骨折を認めるが恥骨上枝骨折は不明瞭である（図2 a）。仙骨は腸管ガスとの重なりもあり，骨折の評価は難しい。トモシンセシス正面像では，恥骨上枝の骨折線が明瞭に描出されている（図2 c）。また，左仙骨翼に骨折線が見られる（図2 d）。MRIのSTIR冠状断像で，左仙骨翼に骨折線および骨髄浮腫を認める（図2 e）。

■症例3：右大腿骨転子部骨折（図3）

90歳代，男性。自宅で転倒後，右股関節痛が出現した。単純X線写真正面像では，異常所見は指摘できない（図3 a）。トモシンセシス正面像では，内側転子部に骨折線が明瞭に描出されている。縦方向の骨折線も指摘できる（図3 b）。

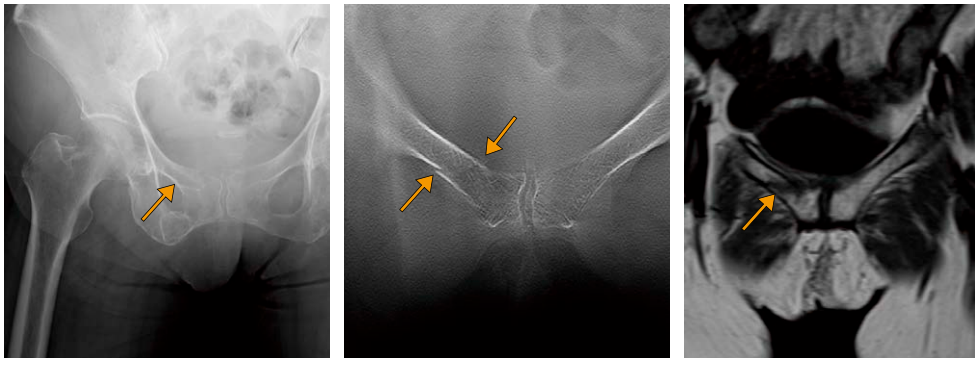

a：単純X線写真右前斜位像　b：トモシンセシス正面像　c：MRI T1強調画像

図1　右恥骨上枝骨折
単純X線写真右前斜位像では，皮質の断裂（a→）が疑われる。トモシンセシス正面像では，骨折（b→）が明瞭に描出されている。MRI T1強調画像で，骨折部および骨髄浮腫が低信号に認められる（c→）。

〈0913-8919/13/￥300/ 論文 /JCOPY〉