2. 術前化学療法の効果判定の実際

首藤　昭彦　聖マリアンナ医科大学附属研究所
ブレスト＆イメージング先端医療センター附属クリニック乳腺外科

近年，ステージⅡ以上の乳がんに対しては，まず化学療法が施行され，その効果判定を行いつつ外科的治療につなげる機会が多くなってきた。術前化学療法の有用性は，腫瘍の縮小から温存術施行率を上昇させることに加え，個別の乳がんにおける薬剤感受性を確認できる点にある。予後観察では，NSABP B-18臨床試験が示す通り，術後化学療法と術前化学療法施行例では再発生存率，全生存率に差はないことが確認されている[1),2)]。

画像診断の観点からは，乳がんは基本的に多血流性腫瘍であり，したがって，その形態診断として造影剤を使用した画像診断がきわめて有用と言える。その意味で，化学療法の治療効果判定には造影MRIや超音波検査などの画像診断が不可欠である。化学療法の正確な効果判定は，最終的には切除標本の病理組織学的検索結果を待たなくてはならないが，近年の画像診断の飛躍的な進歩により術前の治療効果判定はその精度を増しており，一部には画像診断上において主病変の完全消失と推定されうる症例もある。したがって，病理学的完全寛解（pCR）を正確に画像診断の段階で診断できれば，今後において化学療法と放射線療法のみで切除術不要な症例も選別可能となるかもしれない。

本稿では，実際の術前化学療法施行例のうち，特に造影MR画像上治療が奏功したと考えられる症例を提示し，術前化学療法の効果判定における画像診断の実際を考察したい。

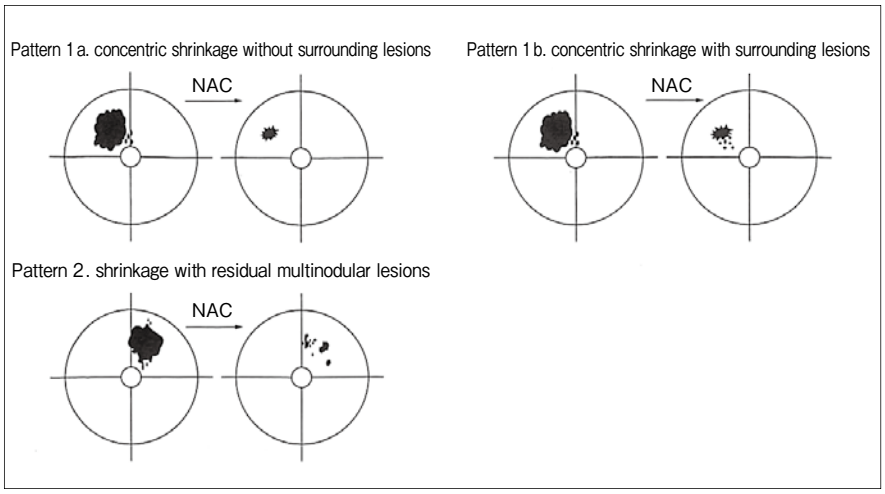

図1　術前化学療法後の縮小パターン
（参考文献3）より引用転載）

乳腺造影MRI検査

術前化学療法施行例において，MRIによる術前画像診断上，腫瘍の消失と推定された事例において，実際の切除標本の病理組織学的所見と比較して，乳腺MRIにおける診断精度を検証してみた。

2010年8月～2012年1月の間に，聖マリアンナ医科大学乳腺内分泌外科にて浸潤性乳管癌症例125例に対して術前化学療法を8サイクル（原則：FEC 4サイクル＋docetaxel 4サイクル，HER2陽性例ではdocetaxelにtrastuzumabを併用した）を，24週間かけて施行した。治療効果判定として，化学療法4サイクルおよび8サイクル終了時に乳腺造影MRI検査を行い，同時に超音波検査を併用した。最終的な画像上の効果判定は，8サイクル終了時のもので診断した。

1. 造影MRI検査における治療効果判定

術前化学療法における乳腺MRIの効果判定には厳密な基準はなく，われわれは戸崎らの提示した術前化学療法後の縮小パターンに則って診断している[3)]。すなわち，中心性に縮小して周囲に病巣の残存がないもの（Pattern 1a），中心性に縮小するが周囲に病巣の残存があるもの（Pattern 1b），残存する病巣を広範囲に残しつつ縮小するもの（Pattern 2）の3分類を考慮している（**図1**）。実際の術前化学療法症例画像診断も，おおよ