

6. 検案時超音波検査 Autopsy Ultrasonography (AUS) の意義 — 警察医の立場から

陶山 芳一 陶山医院院長

京都市では監察医制度がなく、警察医が地区警察、府警本部と協力して死体検案(以下、検案)を行っている。筆者は、消化器・肝臓専門医、超音波専門医として、2006年より人口約13万人の京都市北区で検案に携わってきた。当初は病歴・経過が不明瞭な上に、画像診断が得られたのは初年度検案数66例中わずかに8例のみで、後頭下穿刺陰性ならば死因を心臓死とすることに少なからぬ戸惑いと抵抗を覚えた。2007年より検案時に超音波検査を導入し、Autopsy Ultrasonography(以下、AUS)として単純X線、CT画像の所見と合わせて死後画像診断(以下、Ai)の意義を問い続けた^{1), 2)}。今回、AUS件数が328例となり、Aiの実施状況や、死因診断に寄与した症例を中心に、AUSの有用性について述べたい。

対象・方法

2007～2013年の7年間に携わった検案703件のうち、AUSを行った328例について、実施状況、AUS所見、死因診断に寄与した症例を中心に検討した。超音波診断装置はソノサイト社製「SonoSite TiTAN」、コンベックス型プローブを使用した(図1)。画像診断については、放射線科医、循環器専門医、心臓血管外科医の指導を仰いでいる。

検査手順は、経過報告聴取、体表観察の後にAUSを行う。当初は、腹部超音波検査の手順

に従い、腎臓、脾臓、肝臓、膵臓、腹部大動脈、骨盤内臓器、胸水・腹水の有無を観察した。2010年3月以降、胸骨上縁より大動脈弓部断面、胸骨右縁第2・第3肋間より上行大動脈長軸断面、左肋間より左室や心膜液の有無など、胸壁からの観察を追加した。

検案時画像診断の実施状況

2007年より検案時にAUSを試験的に行っていたが、2010年3月、大動脈解離症例で肋間より上行大動脈のフラップを直接観察して以来、可能なかぎりの症例でAUSを行った。同じ期間の7年間で得られたCT画像は111例、胸部X線画像は140例であった。特に、2010～2013年はAUSを積極的に行い、検案441件中288例(65%)で実施した。同時期のCTは83例(19%)であった。胸

部X線は救急室で撮影されたもの、CTは救急室での撮影と死後にAiとして撮られたものが含まれる(図2)。

AUS所見が死因診断に寄与した症例

検案時にAUSを行い、その所見から死因が導かれた主な症例は、疑い例を含む大動脈解離72例、慢性心不全40例、肝硬変・肝不全12例、肝がん・転移性肝がんなどの悪性疾患死12例、その他3例で、総計136例であった。41%においてAUSが死因の根拠となる所見を示した(表1)。



図1 当院でAUSに使用している SonoSite TiTAN

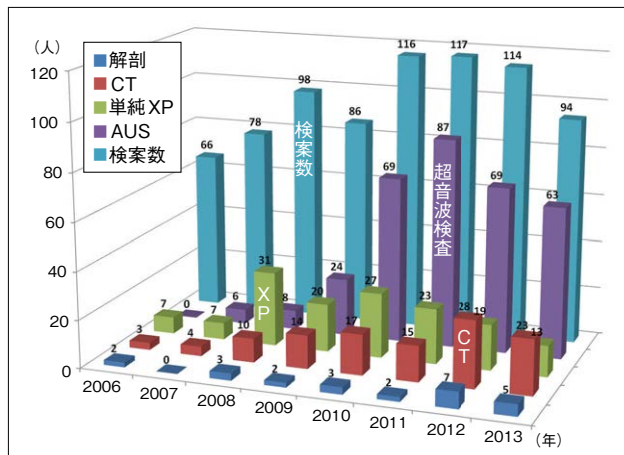


図2 2007～2013年の検案における画像診断内訳

表1 検案時にAUSによって得られた死因診断

大動脈解離	72例
慢性心不全	40例
アルコール関連疾患、肝硬変	12例
悪性疾患	
肺がん	2例
肝がん	2例
転移性肝がん	2例
がん性腹膜炎	2例
胆管がん	1例
直腸GIST	1例
悪性リンパ腫	1例
腸閉塞	1例