3. 重症外傷患者に対するハイブリッド治療の効果
──ハイブリッドERを有さない施設における重症外傷診療の取り組み

臼井　亮介　りんくう総合医療センター大阪府泉州救命救急センター

救急患者は全身状態が不良であることが多く，代表的な低侵襲治療の一つであるinterventional radiology（以下，IVR）の果たす役割は大きく，外傷診療において今や欠かすことができない治療となっている。

近年，IVRと手術を組み合わせたハイブリッド治療は心血管領域を中心に広まり，救急領域においても実施するハイブリッドERを導入する施設が増えてきている。しかし，ハイブリッドERや救急専用のハイブリッド手術室を有する施設は限られているのが現状であろう。本稿では，ハイブリッドERを有さない施設における重症外傷診療の取り組みを紹介する。

重症外傷患者を診療する設備

重症外傷患者の救命には，患者搬入から決定的な治療を開始するまでの時間を可能なかぎり短縮することが求められる。そのためには，初療室から手術室，CT室，血管造影室への移動が容易で，専用の初療室・手術室，CT室，血管造影室が隣接して配置されていることが望ましい[1]。当院救命救急センターは，これらの要件を満たし，同時に2名の患者を収容できる初療室と，その隣に専用の手術室2室，CT室，血管造影室を完備している（図1）。さらに理想を追究した設備は，これらの部屋がすべて一体となったハイブリッドERであろう。救命救急センターにハイブリッドERを導入することで，重症外傷の死亡率が改善することが報告されている[2]。一方で，高額な導入費用や，標準的な診療手順を指導することが困難となる可能性が課題として挙げられる。

当センターでの重症外傷診療

1. 外傷ハイブリッド治療

多発外傷に代表される重症外傷診療では，複数の部位に複数の治療介入を要し，優先順位を含め時間を考慮した治療戦略が求められる。当センターはハイブリッドERを有さないが，2014年度より重症外傷に対して血管造影室または手術室で外傷ハイブリッド治療を行っている。また，血管造影室に患者を直接搬入し，外傷初期診療を開始する取り組みも行い，さらなる救命率の向上をめざしている。2014年4月～2018年3月の期間で，外傷ハイブリッド治療を行った症例は85例であった。このうち，血管造影室で外傷初期診療を開始した症例は20例であった。

2. 症例提示

30歳代，男性。軽トラックを運転中に後方から乗用車に衝突され受傷。腹部から下腿を運転席に挟まれた。ドクターカー接触時，ショック状態。Focused Assessment Sonography for Trauma（FAST）はモリソン窩で陽性であった。無脈性電気活動（PEA）に移行したが，開胸心臓マッサージ・下

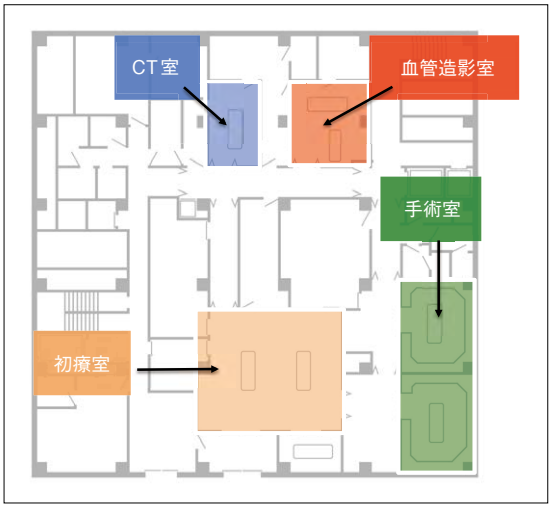

図1　当院救命救急センターの見取り図（平面図）

〈0913-8919/18/￥300/ 論文 /JCOPY〉