

IV 乳がん画像診断の最新技術動向

2. 当院におけるMRIガイド下生検

中原 浩 さがら病院宮崎放射線科

2018年4月にMRIガイド下生検が保険
 収載された。当院では2010年11月から
 MRIガイド下生検を施行しており、最初
 の症例を中心にその経験を述べる。

MRIガイド下生検を
始めた理由

MR detected lesionは、MRガイド
 下生検を始める2010年11月前は、
 second look USで診断をつける場合が
 ほとんどであった（当然すべて診断が
 ついたわけではない）。

second look USとMRIとの画像を比
 較したグラフを示す（図1, 2）。図1で
 示すように、mass lesionではMRIとUS
 の腫瘍径が近く、同一の病変を見て
 いる可能性が高い。しかし、図2で示す
 ように、non-mass lesionではサイズがま

たく異なることが多く、USがnon-mass
 lesionをまったくとらえていないか、一部
 だけとらえているのに対し、MRIでは乳
 管内成分などのnon-mass lesionをとら
 えている可能性が高いように思われる。
 non-mass lesionの多くは、USでは
 きりしない場合、経過観察に回ってい
 したが、毎年、非浸潤性乳管癌（以下、
 DCIS）を疑わせる区域性増強効果を見
 ていながら、4年目にUSで浸潤癌とし
 て描出された乳がん例もあった（図3）。

このような症例を経験して、MRIガイ
 ド下生検の必要性を感じたのだが、当院
 のMRIは古く、オプションにMRIガイ
 ド下生検用の圧迫板がなかった。そこで、
 10mm間隔で穴の空いたプラスチック板
 とアクリル板を使って圧迫板を作成した。
 また、当時、ちょうど薬事承認された、
 MRI室でも使用可能なvacuum assisted

biopsy（以下、VAB）「VACORA」
 （C.R.バード社製、メディコン社販売）
 装置が使用可能となり、MRIガイド下
 生検ができる体制が整った（図4）。

当院での第1例目

当院での第1例目は、温存術後の
 60歳代、女性で、術後2年目から徐々に
 結節が増大してきた症例である（図5）。
 術後癒痕のためか、USでなかなかMRI
 上の結節が描出できなかった。術後5年
 目に、MRIの所見部と併せてUSガイ
 ド下針生検を行ったところ、3本のうち1本
 にDCISを疑うが、病変の量が少なく確
 定診断ができないため、要再検との病理
 レポートをいただいた（図5 e~g）。同
 一部周囲をUSガイド下にVABしよう
 かとも思ったが、USではわかりづらい

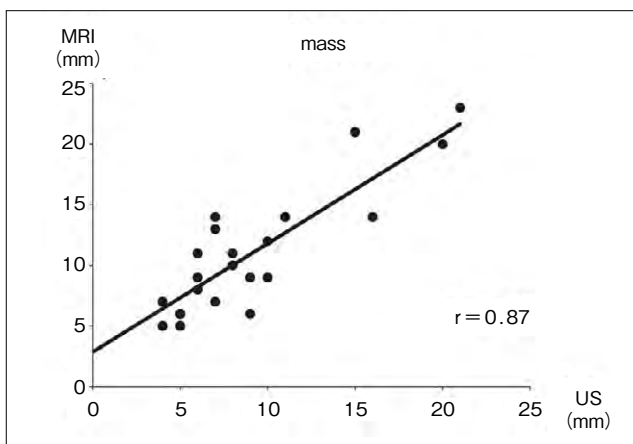


図1 Mass lesionにおけるMRI上のサイズとUS上のサイズ
 MRI上のmassとUS上のmassは相関関係（ $r = 0.87$ ）が良く、同
 一のmassを見ているものと考えられる。

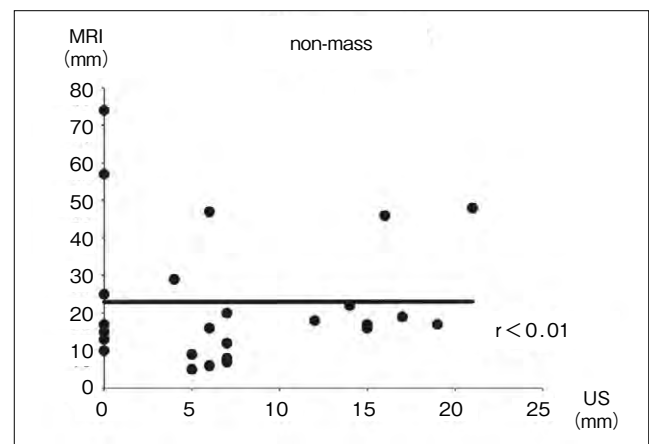


図2 Non-mass lesionにおけるMRI上のサイズとUS上のサイズ
 non-mass lesionのサイズはMRIで大きく、相関関係（ $r < 0.01$ ）が悪い。
 USがnon-mass lesionをまったくとらえられない症例や、一部だけとら
 えている可能性がある。