

I 領域別超音波検査・診断・治療のトピックス

3. 表在領域のトピックス

1) 乳腺を中心に

—— 新技術を使用した乳腺エコー診断

森田 孝子 名古屋医療センター乳腺科

乳房診断において、エコー検査は欠かせないモダリティである。dense breast に対しての検診、精密検査における鑑別診断およびインターベンションのガイド、温存治療時のマーキング、化学療法の効果判定などで多用している。『乳がん検診における超音波検査の有用性を検証するための比較試験 (J-START)』<sup>1)</sup>により、エコー検査を行うことで40歳代の乳がん検診感度が向上することが示されている。日本で行われた多施設前向き試験では、マンモグラフィ単独とマンモグラフィとエコー検査の併用検診の比較試験で、併用群において、それぞれのモダリティの要精検者をすべて要精検にしていたために、感度は上昇するも特異度が低下してしまっていたが、実際の検診の現場では、マンモグラフィとエコー検査を総合判定する

ことが望まれている。マンモグラフィとエコー検査を相補的に行うことが、日本を含むアジア人女性の乳房には適していると考えられる。

本稿では、最新の技術を用いた乳腺Bモード画像の実情について述べる。

革新的なBモード画像について

Bモード画像は最も基本的な超音波画像形成方法であるが、最近の進歩には目を見張るものがある。症例1 (図1) は、乳管内病変から一部浸潤部を認める乳がん症例であるが、新たな高周波のプロープでは、腫瘍内の構造がはっきりと見えており、病理像との比較で管内病変部位と間の正常乳腺部位、unfoldingで

膨らんだ小葉、ごくわずかな脂肪組織への浸潤を表現できている。現在、内部エコーの用語のガイドラインの表現として、「均一」「不均一」としているが、今の進化したBモード画像では、この用語を凌駕する画像情報が表現されていると考えており、さらなる診断向上につながるポテンシャルを秘めている。よく超音波画像を眺めて、自由に表現し、後で病理像を反芻していくことがさらに求められ、これら超高解像度、超高コントラストの装置を使いこなすことになる。

図2は、静電容量型マイクロマシン超音波トランスデューサ (Capacitive Micro-machined Ultrasound Transducer : CMUT) を用いた症例2の画像である。症例2は、脂肪の多い分厚い乳房の脂肪組織内の浸潤がんである。CMUTの特

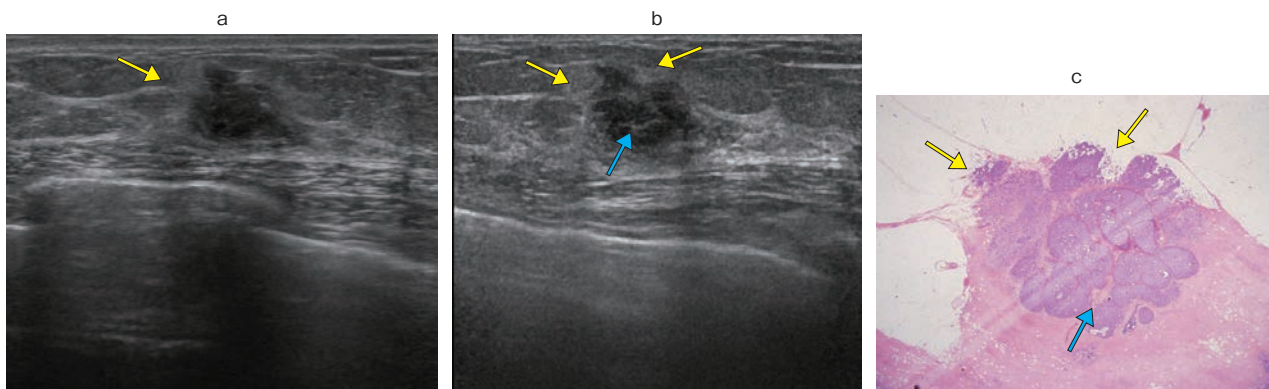


図1 症例1：一部浸潤を認める非浸潤性乳管癌

a, bは富士フィルムヘルスケア社 (旧・日立社) 製「ARIETTA 850」[L74M]プロープ (5~13MHz) のBモード画像 (a) と[L75]プロープ (5~18MHz) の画像 (b) である。腫瘍の下部は管内病変、上部は管内病変から浸潤癌病巣となっており、脂肪組織に細かく浸潤している病理像となっているが、特にL75プロープでは、腫瘍内部の管内病変の間の正常組織 (→) による高いエコー部位や、脂肪組織への浸潤所見 (→) がよりわかりやすくなっており、正確な術前診断につながる。