


1. 核医学による腹部画像診断の最新動向と未来への展望

1) 核医学における画像再構成技術の現状と腹部領域における最新トピックス

江村 隆 国際医療福祉大学成田病院放射線技術部



近年、人工知能 (AI) 技術を用いた画像処理技術が各分野において応用されつつある。特にディープラーニングを用いた画像処理や再構成に関する技術革新はめざましく、最近ではノイズ除去技術が核医学分野において臨床応用され、その有用性が示されつつある。PET 領域では、キャノンメディカルシステムズ社から “Advanced intelligent Clear-IQ Engine-integrated (以下、AiCE-i)” が発表され、話題を集めている。今回、AiCE-i について、ファントム試験結果、臨床例を示しつつ、その特徴を述べていきたい。

PET 領域におけるディープラーニング技術を応用したノイズ除去

Zhang らは、畳み込みニューラルネットワーク (convolutional neural network : CNN) を応用した denoising convolutional neural networks (以下、DnCNNs) を用いて、ノイズレベルが未知な画像に対してもノイズ除去が可能であることを示した¹⁾。Tsuchiya らは、DnCNNs を PET 画像に応用し、一般的にノイズ除去として用いられる Gaussian filter と比較した結果、視覚的にノイズ特性が向上したと報告している²⁾。近年、キャノンメディカルシステムズ社より、これを応用した体幹の PET 画像に対するノイズ除去技術である AiCE-i が発表

され、臨床応用された。AiCE-i は、画像再構成後の横断像を入力として 8 層のレイヤーで構成され、学習にはノイズの少ない高画質のファントム画像や臨床画像と、そこから作成された重みづけ画像、ノイズの多い低画質のファントム画像や臨床画像を用いている (図 1)。重みづけ画像の役割は、コントラストを維持する方向に学習を制御する目的で用いられている²⁾。これは損失関数の推定においてその精度を高める方法で、具体的には、学習に用いるデータ数が少ない場合でも、小病変や低コントラスト病変の描出能を向上させることができる^{2), 3)}。

AiCE-i のファントム評価

本邦における PET 画像に関する画質の指標として、日本核医学技術学会が

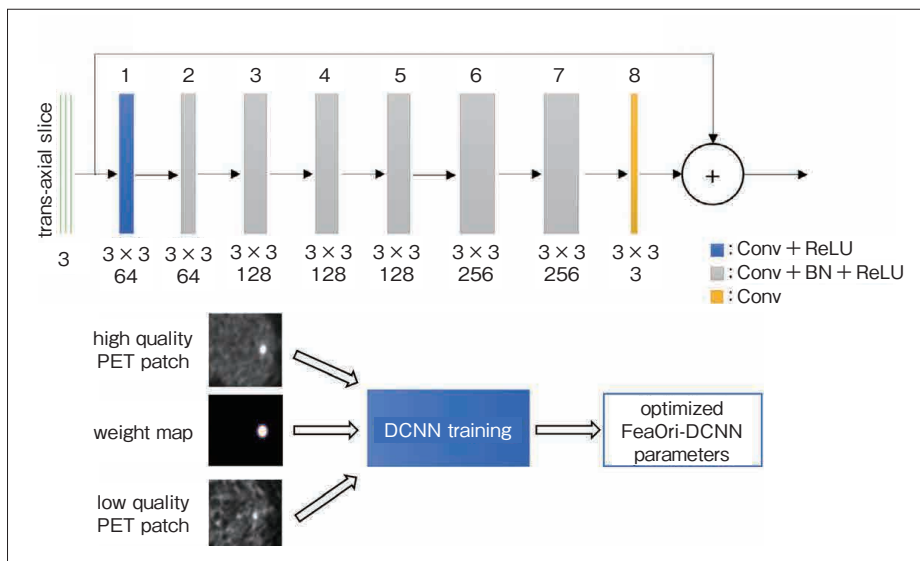


図 1 AiCE-i の概念
Conv : convolution
ReLU : rectified linear unit
BN : batch normalizataion
FeaOri : feature-oriented
(参考文献 2) より引用転載)